

Gadolinium-haltige Kontrastmittel nach anaphylaktoiden Reaktionen, nephrogener systemischer Fibrose und Hirnretention – was haben wir gelernt?

Gadolinium-based contrast agents: What we learned from acute adverse events, nephrogenic systemic fibrosis and brain retention

Autoren

Tobias Bäuerle, Marc Saake, Michael Uder

Institut

Institute of Radiology, University Medical Center, Erlangen, Germany

Key words

gadolinium-based contrast agents, acute adverse events, nephrogenic systemic fibrosis, gadolinium retention

eingereicht 22.07.2020

akzeptiert 24.11.2020

online publiziert 21.12.2020

Bibliografie

Fortschr Röntgenstr 2021; 193: 1010–1018

DOI 10.1055/a-1328-3177

ISSN 1438-9029

© 2020. Thieme. All rights reserved.

Georg Thieme Verlag KG, Rüdigerstraße 14, 70469 Stuttgart, Germany

Korrespondenzadresse

Prof. Tobias Bäuerle

Institute of Radiology, University Medical Center, Maximiliansplatz 3, 91054 Erlangen, Germany

Tel.: +49/91 31/8 52 33 43

Fax: +49/91 31/8 53 60 68

tobias.baeyerle@uk-erlangen.de

ZUSAMMENFASSUNG

Hintergrund Radiologen verabreichen Gadolinium-haltige Kontrastmittel (GBCA) in der Magnetresonanztomografie seit mehreren Jahrzehnten, sodass umfangreiche Erfahrung mit diesen Präparaten bezüglich anaphylaktoider Reaktionen, nephrogener systemischer Fibrose (NSF) und Retentionen von Gadolinium im Gehirn besteht.

Methode Diese Übersichtsarbeit basiert auf einer selektiven Literaturrecherche und gibt den aktuellen Forschungsstand bezüglich akuter unerwünschter Wirkungen, NSF und Hirnretentionen von Gadolinium nach Verabreichung von GBCA wieder.

Ergebnisse Aufgrund der häufigen Verwendung von GBCA liegen Daten über unerwünschte Wirkungen dieser Verbindungen in großen Kollektiven vor. Anaphylaktoide Reaktionen traten dabei selten auf, wobei schwere akute Reaktionen sehr

selten zu beachten waren. Zu den systemischen Veränderungen der NSF kommt es ebenfalls sehr selten, wobei Maßnahmen zur Vermeidung der NSF in einer signifikant reduzierten Inzidenz der NSF resultierten. Aufgrund der Gadolinium-Retention im Körper nach Verabreichung von linearen MR-Kontrastmitteln werden derzeit mit wenigen Ausnahmen nur noch makrozyklische Präparate eingesetzt. Eindeutige klinische Korrelate von Gadolinium-Retentionen im Gehirn konnten bislang nicht identifiziert werden. Obwohl der klinische Mehrwert von GBCA unbestritten ist, sollten individuelle Risiken in Verbindung mit der Injektion von GBCA ermittelt und der Einsatz nativer MR-Techniken erwogen werden. Alternative Kontrastmittel, wie beispielsweise Eisenoxid-Nanopartikel, sind nicht klinisch zugelassen, befinden sich aber aktuell in klinischer Prüfung.

Schlussfolgerung Gadolinium-haltige Kontrastmittel weisen ein sehr gutes Risikoprofil auf mit einer geringen Rate unerwünschter Wirkungen. Lineare GBCA führen zu Gadolinium-Retentionen im Gehirn, klinische Korrelate sind jedoch nicht gesichert. Durch die Verwendung von makrozyklischen Kontrastmitteln lässt sich die Gadolinium-Retention im Gehirn minimieren.

Kernaussagen:

- Akute unerwünschte Wirkungen sind vorwiegend mild/moderat, selten treten schwere Reaktionen auf.
- Internationale Richtlinien führten zu einer signifikanten Reduktion der nephrogenen systemischen Fibrose.
- Durch Einsatz makrozyklischer Kontrastmittel lassen sich Gadolinium-Retentionen im Gehirn minimieren.

Zitierweise

- Bäuerle T, Saake M, Uder M. Gadolinium-based contrast agents: What we learned from acute adverse events, nephrogenic systemic fibrosis and brain retention. Fortschr Röntgenstr 2021; 193: 1010–1018

ABSTRACT

Background Radiologists have been administering gadolinium-based contrast agents (GBCA) in magnetic resonance imaging for several decades, so that there is abundant experience with these agents regarding allergic-like reactions,

nephrogenic systemic fibrosis (NSF) and gadolinium retention in the brain.

Methods This review is based on a selective literature search and reflects the current state of research on acute adverse effects of GBCA, NSF and brain retention of gadolinium.

Results Due to the frequent use of GBCA, data on adverse effects of these compounds are available in large collectives. Allergic-like reactions occurred rarely, whereas severe acute reactions were very rarely observed. Systemic changes in NSF also occur very rarely, although measures to avoid NSF resulted in a significantly reduced incidence of NSF. Due to gadolinium retention in the body after administration of linear MR contrast agents, only macrocyclic preparations are currently used with few exceptions. Clear clinical correlates of gadoli-

nium retention in the brain could not be identified so far. Although the clinical added value of GBCA is undisputed, individual risks associated with the injection of GBCA should be identified and the use of non-contrast enhanced MR techniques should be considered. Alternative contrast agents such as iron oxide nanoparticles are not clinically approved, but are currently undergoing clinical trials.

Conclusion GBCA have a very good risk profile with a low rate of adverse effects or systemic manifestations such as NSF. Gadolinium retention in the brain can be minimized by the use of macrocyclic GBCA, although clear clinical correlates due to gadolinium retention in the brain following administration of linear GBCA could not be identified yet.

Einleitung

Gadolinium-haltige Kontrastmittel (gadolinium-based contrast agents, GBCA) werden seit Jahrzehnten in der Magnetresonanztomografie eingesetzt, wobei das enthaltene Gadolinium-Kation (Gd^{3+}) aufgrund des paramagnetischen Verhaltens die T1-Relaxationszeit von Protonen verkürzt. Da Gadolinium ein toxisches Schwermetall ist, kann es nur in einem chemischen Komplex gebunden dem Menschen injiziert werden. Es wird unterschieden zwischen den GBCA mit einem linearen Chelator (lineares Kontrastmittel) und den GBCA mit einem makrozyklischen Chelator (makrozyklisches Kontrastmittel; ▶ **Tab. 1**). Dabei ist die Stabilität der Komplexierung von Gadolinium bei linearen Kontrastmitteln deutlich geringer als bei makrozyklischen [1, 2]. GBCA spielen derzeit eine zentrale Rolle für die diagnostische Bildgebung, um den Weichteilkontrast in der MRT zu erhöhen, pathologische Strukturen zu charakterisieren und die Vaskularisierung und Perfusion in Geweben zu erfassen.

Wie bei jedem in der Medizin eingesetzten Wirkstoff sind erwünschte und unerwünschte Wirkungen auch bei GBCA bekannt [3]. Seit der Zulassung von Gadopentetat (Magnevist) im Jahr 1988 sind unerwünschte Wirkungen vom Soforttyp im Sinne einer anaphylaktoiden Reaktion bekannt. Die in den Folgejahren zugelassenen linearen Präparate (Gadobenat, Gadodiamid, Gadoversetamid, Gadofosveset, Gadoxetat; ▶ **Tab. 1**) und Makrozyklen (Gadobutrol, Gadoteridol und Gadoterat/Gadotersäure; ▶ **Tab. 1**) wiesen vergleichbare Raten unerwünschter Wirkungen auf [4].

Im Zusammenhang mit der Verabreichung von GBCA wurde von Grobner und Kollegen im Jahre 2006 erstmals über einen Symptomenkomplex der nephrogenen systemischen Fibrose mit diffusen fibrotischen bzw. Sklerodermie-artigen Veränderungen der Haut und innerer Organe aufgrund der Aktivierung von Fibroblasten und Zytokinen durch Gadolinium berichtet [5]. Die Retention von Gadolinium im Gehirn nach mehrfachen GBCA-Gaben publizierten 2014 Kanda et al., als diese von T1-Hyperintensitäten in Nuclueus dentatus und Globus pallidus nach Mehrfachgaben linearer Kontrastmittel berichteten [6].

Radiologen schauen also auf eine jahrzehntelange Erfahrung mit der intravenösen Verabreichung von GBCA zurück. Im Folgen-

den sind aktuelle Studien nach einer Literaturrecherche zu den Themenbereichen unerwünschte Wirkung vom Soforttyp, nephrogene systemische Fibrose und Gadolinium-Retention im Gehirn zusammengefasst.

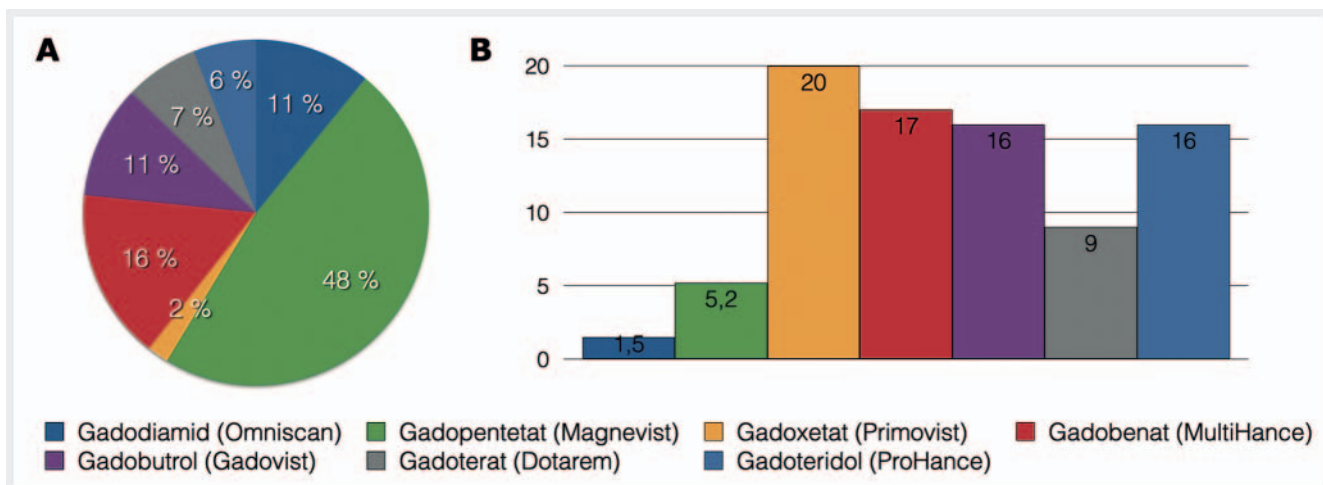
Unerwünschte Wirkung vom Soforttyp

Obwohl GBCA eine hervorragende Verträglichkeit und ein geringes Risikoprofil aufweisen, kann es zu unerwünschten Wirkungen vom Soforttyp kommen [7, 8]. Zu unterscheiden sind hierbei allergische bzw. anaphylaktische (allergic-like reactions) und physiologische Reaktionen (physiologic reactions). Anaphylaktische Reaktionen wie Urtikaria, Juckreiz und Ödeme manifestieren sich ähnlich wie Allergien, jedoch kann eine spezifische Antikörper-Antigen-Interaktion nicht immer festgestellt werden [9]. Ein Zusammenhang zwischen Dosis oder Konzentration und Reaktion besteht meist nicht. Die Behandlung von anaphylaktischen Reaktionen gleicht der von allergischen Reaktionen [10]. Physiologische Reaktionen wie Übelkeit oder Erbrechen sind dagegen oft dosis- bzw. konzentrationsabhängig und beruhen meist auf einer direkten Chemotoxizität, Osmotoxizität oder molekularer Interaktion mit Aktivatoren. Insgesamt werden unerwünschte Wirkungen vom Soforttyp nach deren Schwere eingeteilt: mild (Übelkeit, geringes Erbrechen, leichte Urtikaria, Juckreiz), moderat (heftiges Erbrechen, deutlich sichtbare Urtikaria, Bronchospasmus, Gesichts-/Larynxödem, vasovagale Synkope) und schwer (hypotensiver Schock, Atemstillstand, Herzstillstand, zerebraler Krampfanfall) [11].

Unerwünschte Wirkungen vom Soforttyp treten meist innerhalb einer Stunde nach intravenöser Verabreichung von GBCA auf [12]. Aufgrund dieser seltenen Ereignisse ist es schwer, eindeutige Unterschiede zwischen den einzelnen Präparaten zu finden und Risikofaktoren zu beschreiben, welche das Auftreten von unerwünschten Wirkungen beeinflussen. Durch die hohe Anzahl bislang intravenös verabreichter GBCA-Dosen wurden jedoch in den letzten Jahren monozentrische Studien bzw. Metaanalysen veröffentlicht, welche eine große Anzahl von Kontrastmitteln und Applikationen integrieren.

► **Tab. 1** Charakteristiken Gadolinium-haltiger Kontrastmittel.

Wirkstoff	Handelsname	Molekularstruktur	ionisch/nichtionisch
Gadobutrol	Gadovist	zyklisch	nichtionisch
Gadoteridol	Prohance	zyklisch	nichtionisch
Gadoterat	Dotarem	zyklisch	ionisch
Gadobenat	Multihance	linear	ionisch
Gadopentetat	Magnevist	linear	ionisch
Gadodiamid	Omniscan	linear	nichtionisch
Gadoversetamid	Optimark	linear	nichtionisch
Gadofosveset	Vasovist	linear	ionisch
Gadoxetat	Primovist	linear	ionisch

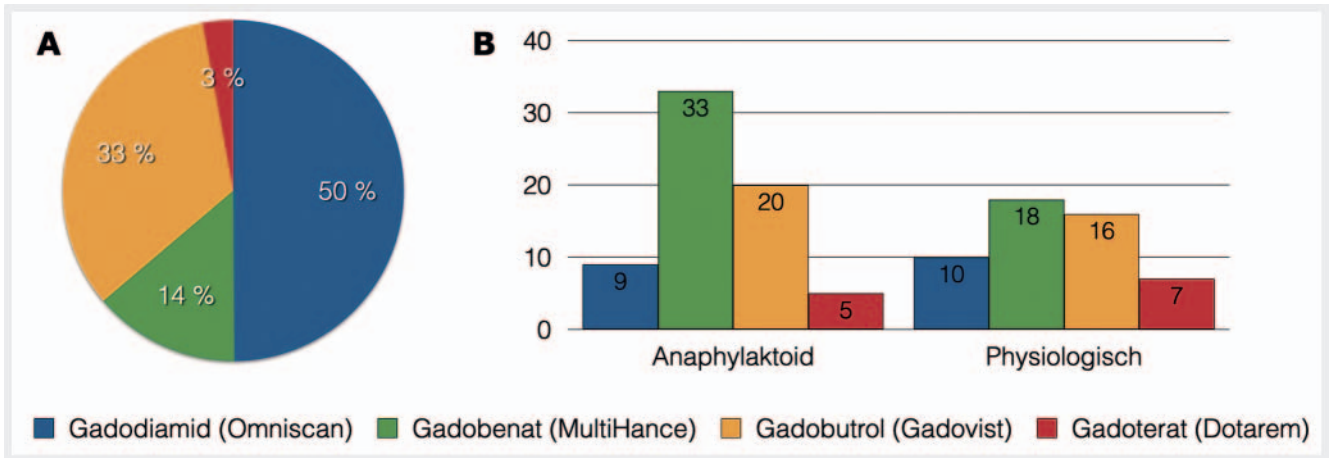


► **Abb. 1** Metaanalyse von Behzadi et al. (Radiology 2018). **A** Anteil GBCA in der Metaanalyse und **B** Anzahl anaphylaktoider Reaktionen der GBCA auf 10 000 Injektionen. Untersuchte Substanzen: Gadodiamid (Omniscan), Gadopentetat (Magnevist), Gadoxetat (Eovist, Primovist), Gadobenat (MultiHance), Gadobutrol (Gadovist), Gadoterat (Dotarem), Gadoteridol (Prohance) und Gadofosveset (Vasovist, 797 Injektionen, nicht dargestellt).

In einer Metaanalyse schlossen Behzadi und Kollegen 9 Studien ein, in welchen anaphylaktoide Reaktionen auf GBCA bei 716 978 Injektionen die Ein- und Ausschlusskriterien erfüllten [13]. Insgesamt betrug die Rate von allergoiden Reaktionen 9,2/10 000 Verabreichungen, wobei 0,5/10 000 Injektionen als schwere akute Wirkung eingestuft wurden. Von diesen Reaktionen waren 539/662 (81 %) mild, 86/662 (13 %) moderat und 37/662 (6 %) schwer. Aus den schweren Reaktionen resultierten 2 Todesfälle, welche auf die Verabreichung von Gadobenat und Gadobutrol zurückgeführt wurden, was einer Rate von 2,7/1000 000 Applikationen entspricht. Von allen eingeschlossenen GBCA zeigte Gadodiamid die geringste Rate an Reaktionen bei 1,5/10 000 Verabreichungen, welche deutlich unter der von makrozyklischen Kontrastmitteln wie Gadoteridol (16/10 000 Applikationen), Gadobutrol (16/10 000 Applikationen) und Gadoterat (9/10 000 Applikationen) (► **Abb. 1**) lag.

Im Vergleich zwischen den GBCA-Klassen kam es bei nichtionischen linearen GBCA (1,5/10 000 Injektionen) zu weniger ana-

phylaktoiden Reaktionen als bei ionischen linearen GBCA und nichtionischen makrozyklischen GBCA (8,3 bzw. 16/10 000 Injektionen). Dabei waren ionische lineare GBCA mit Neigung zu Proteinbindung (Gadoxetate, Gadofosveset und Gadobenat) häufiger mit anaphylaktoiden Reaktionen in Verbindung gebracht worden im Vergleich zu ionisch linearen Präparaten ohne Proteinbindung (Gadopentetat; 17 versus 5,2/10 000 Injektionen). Lineare GBCA ohne Proteinbindung induzierten darüber hinaus weniger allergoiden Reaktionen als makrozyklische Kontrastmittel ohne Proteinbindung (4,4 versus 14/10 000 Applikationen) [13]. Insgesamt waren also die GBCA-Charakteristiken ionisch, proteinbindend und makrozyklisch mit einer höheren Rate an unerwünschten Wirkungen verknüpft. Diese Schlussfolgerung wurde jedoch von Raynaud und Kollegen kritisiert, da in die Studie von Behzadi et al. nur nichtionische makrozyklische GBCA eingeschlossen wurden [14]. So war in weiteren Studien die Häufigkeit unerwünschter Wirkungen durch das ionische makrozyklische Gadoterat im Vergleich zu Gadodiamid weitgehend identisch [15] und deutlich



► **Abb. 2** Monozentrische Studie von McDonald et al. (Radiology 2019). **A** Anteil GBCA in der monozentrischen Studie und **B** Anzahl unerwünschter Reaktionen (anaphylaktoid und physiologisch) der GBCA auf 10 000 Injektionen. Untersuchte Substanzen: Gadodiamid (Omniscan), Gadobenat (MultiHance), Gadobutrol (Gadovist) und Gadoterat (Dotarem).

geringer als bei Gadopentetat, Gadobenat und Gadobutrol [3, 16, 17].

In einer monozentrischen Studie von McDonald und Kollegen wurden 158 100 Patienten mit 281 945 GBCA-Injektionen eingeschlossen, um anaphylaktoide und physiologische unerwünschte Wirkungen der verabreichten Präparate Gadodiamid (140 645 Injektionen), Gadobutrol (94 109 Injektionen), Gadobenat (39 138 Injektionen) und Gadoterat (8053 Injektionen) zu untersuchen (► **Abb. 2A**) [18]. In einer multivariaten Analyse zeigten Gadobenat oder Gadobutrol höhere Raten für unerwünschte allergoide Wirkungen verglichen mit Gadodiamid (Gadobenat OR 3,9; Gadobutrol OR 2,3) oder Gadoterat (Gadobenat OR 4,8; Gadobutrol OR 2,8). Physiologische akute Wirkungen waren nach Injektion von Gadoterat (OR 7,7), Gadobenat (OR 1,8) und Gadobutrol (OR 1,6) höher als nach Gadodiamid. In der monozentrischen Studie kam es zu 6 schweren allergoiden Reaktionen, die eine stationäre Aufnahme erforderten (anaphylaktoide Reaktionen: mild 62 %, moderat 36 %, schwer 2 %). Schwere physiologische Reaktionen waren nicht beobachtet worden (mild 88 %, moderat 12 %). Zum Vergleich mit der o. g. Metaanalyse sind in ► **Abb. 2B** die Raten anaphylaktoider und physiologischer Reaktionen auf 10 000 Injektionen zusammengestellt.

Im Rahmen einer europäischen Studie bei 72 839 Patienten, welche eine Herz-MRT erhielten, wurden bei 260 Patienten unerwünschte akute Reaktionen berichtet (0,36 %), wobei nur 24 (0,03 %) als schwer klassifiziert wurden [19]. Allergoide Reaktionen waren häufiger als physiologische (71 % versus 29 %). Darüber hinaus bestand ein Zusammenhang zwischen der im Rahmen der Kardio-MRT verabreichten Stressmedikation (Adenosin oder Regadenoson) und GBCA, da Patienten ohne Stressuntersuchung signifikant seltener eine akute Reaktion zeigten als nach Stressuntersuchungen (0,22 % versus 0,75 %).

Wie bereits oben angemerkt, handelt es sich bei den unerwünschten Wirkungen vom Soforttyp um seltene bzw. sehr seltene Ereignisse. Insofern kann es – auch in umfangreichen Metaanalysen – zu unproportionierten Vergleichen und somit eingeschränkt validen Schlussfolgerungen kommen.

Nephrogene systemische Fibrose

Die nephrogene systemische Fibrose (NSF) ist eine Systemerkrankung, charakterisiert durch fibrotische Haut- und Organveränderungen bei Patienten mit chronischer Nierenerkrankung (Stadium 4/5) oder akutem Nierenversagen. Eine Beschreibung solcher systemischen Veränderungen erfolgte bereits im Jahr 2000, wobei 2006 diese Manifestationen in Zusammenhang mit der Verabreichung linearer GBCA gestellt wurden [5, 20]. Pathophysiologisch kommt es durch das Herauslösen des Gadolinium-Ions aus der linearen oder makrozyklischen Bindung zu einer Aktivierung von ortsständigen und zirkulierenden Fibroblasten und der Expression von Fibronectin, welche zur Fibrosierung von Haut und anderen Geweben führt (die CD34- und alpha-SMA-vermittelte lokale und systemische Aktivierung von Fibroblasten ist zusammengefasst in [21]). Durch das Bundesinstitut für Arzneimittel und Medizinprodukte (BfArM), die European Medical Agency (EMA), US Food and Drug Administration (FDA) und andere Organisationen wurde die Relevanz der Nierenfunktion vor Verabreichung Gd-haltiger Kontrastmittel vermittelt. Bei einer eGFR unter 30 ml/min/1,73 m² dürfen nur eingeschränkt GBCA verabreicht werden bzw. müssen solche mit erhöhtem NSF-Risiko gemieden werden (► **Tab. 2, 3**). Aus den unterschiedlichen Freisetzungsraten der Gadolinium-Ionen aus den jeweiligen Kontrastmitteln resultiert die in ► **Tab. 2** genannte Klassifizierung der Agenzien in unterschiedliche Risikogruppen. Hier sei noch einmal explizit erwähnt, dass die Kontrastmittel mittleren und niedrigen Risikos (► **Tab. 2**) nach den Vorgaben des BfArM und der EMA unabhängig von der Nierenfunktion verabreicht werden dürfen, jedoch bei einer eGFR < 30 ml/min/1,73 m² auf eine wiederholte Gabe innerhalb von 7 Tagen verzichtet werden sollte (► **Tab. 3**).

In einer Metaanalyse von Attari und Kollegen wurden 693 Patienten aus 173 Artikeln inkludiert, bei welchen eine biopsisch gesicherte NSF vorlag [22]. Bezüglich des Geschlechts bei NSF-Patienten war das Verhältnis nahezu ausgeglichen (Frauen 46 %; Männer 54 %), wobei vorwiegend Patienten betroffen waren, welche zum Zeitpunkt der GBCA-Exposition eine Dialyse erhielten (82 %) oder

► **Tab. 2** Klassifizierung des Bundesinstituts für Arzneimittel und Medizinprodukte bezüglich des Risikos, eine nephrogene systemische Fibrose (NSF) zu entwickeln (Stand 07.09.2010).

hohes Risiko	Gadodiamid (Omniscan), Gadopentetat (Magnevist), Gadoversetamid (Optimark)
mittleres Risiko	Gadobenat (Multihance), Gadoxetat (Primovist), Gadofosveset (Vasovist)
niedriges Risiko	Gadoterat (Dotarem), Gadobutrol (Gadovist), Gadoteridol (Prohance)

► **Tab. 3** Verabreichung von GBCA entsprechend der Hauptinformation des Bundesinstituts für Arzneimittel und Medizinprodukte und der European Medicinal Agency (Stand 07.09.2010). Angabe der eGFR in ml/min/1,73 m².

	Risiko		
	hoch	mittel	niedrig
Abklärung Niereninsuffizienz	muss	sollte	sollte
eGFR < 30	Kontraindikation	niedrige Dosis und keine Wiederholung innerhalb der nächsten 7 Tage	
eGFR 30–59	niedrige Dosis und keine Wiederholung innerhalb der nächsten 7 Tage	keine Einschränkung	
Stillen	Aussetzen des Stillens (24 h)	Arzt und Mutter entscheiden	

bei denen ein Nierenversagen vorlag (akut 20%; chronisch 81%). Der Beginn der Symptome wurde bei 177 Patienten berichtet und lag im Mittel bei 49 Jahren (Range 6–87 Jahre). Fälle von Kindern unter 6 Jahren wurden nicht berichtet, und nur bei 7 Patienten über 80 Jahren konnte eine NSF diagnostiziert werden.

Bei 529 Patienten mit bioptisch gesicherter NSF wurde von einer Exposition mit GBCA berichtet, wobei 307 Patienten (76%) nach Verabreichung von Gadodiamid eine NSF entwickelten, 49 (12%) nach Gadopentetat, 6 (2%) nach Gadoversetamid, einer (0,2%) nach Gadobutrol und einer (0,2%) nach Gadobenat (► **Abb. 3A**). Nach 2008 wurden nur noch 7 NSF-Fälle berichtet, also signifikant weniger als in den Jahren zuvor. Bezüglich der Symptomatik entwickelten nahezu alle Patienten Hautveränderungen (96% Hautplaques, 95% Hautverdickung/-verhärtung). Daneben berichteten 71% der Patienten über Ödeme und Bewegungseinschränkungen. Eine Beteiligung innerer Organe lag in 56% der Fälle vor (► **Abb. 3B**). Wurden die Patienten im Verlauf verfolgt, war eine Heilung bei 4% und eine Verbesserung bei 28% der Patienten zu beobachten. Insgesamt 110 Patienten (32%) starben, wobei nur 4 Todesfälle (1%) in direkter Assoziation mit der NSF attestiert wurden. Über eine Verschlechterung oder schwere Einschränkungen berichteten 30 Patienten (9%), insge-

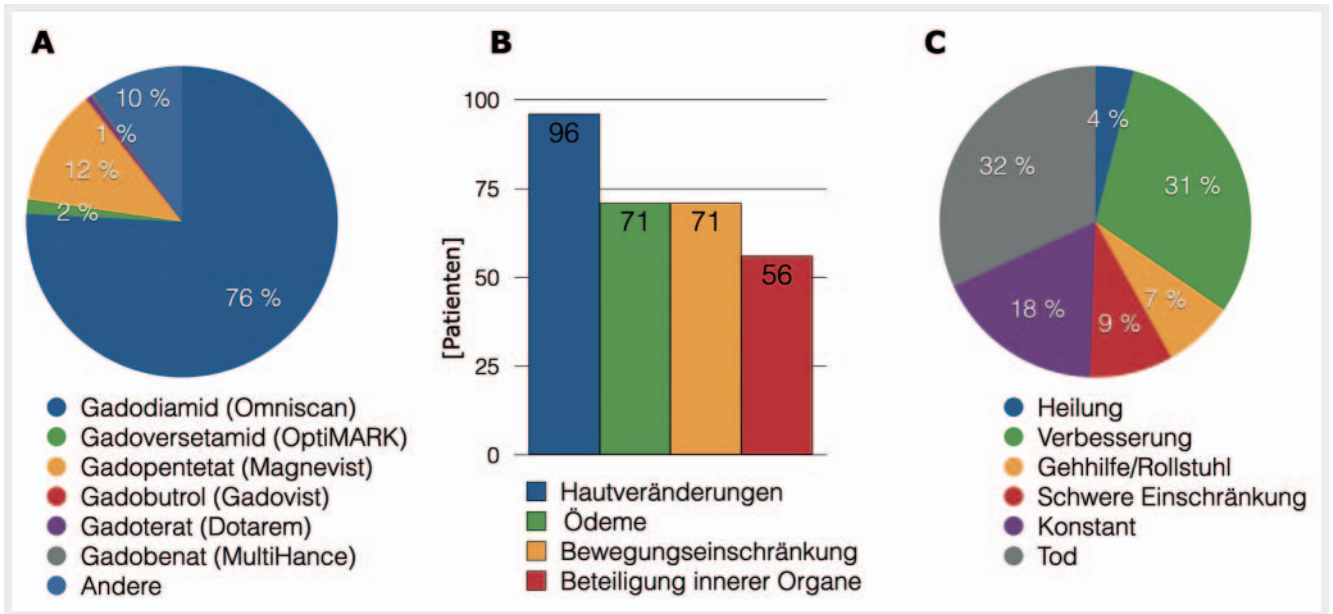
samt 26 (7%) waren durch die NSF auf eine Gehhilfe oder einen Rollstuhl angewiesen (► **Abb. 3C**).

Aufgrund der geringen Fallzahl von NSF-Patienten und dem Fehlen einer Kontrollgruppe können aus diesen Zahlen nur eingeschränkt Rückschlüsse gezogen werden. Beispielsweise können Fälle bei Kindern unter 6 Jahren oder Erwachsenen über 87 Jahren nicht ausgeschlossen werden [23]. Auch ein individuelles Risiko, an NSF zu erkranken, kann aus den generierten Zahlen nicht abgeleitet werden. Insgesamt muss jedoch festgehalten werden, dass es gelang, das Krankheitsbild der NSF nach dem Jahr 2008 durch die ergriffenen Maßnahmen nahezu vollständig zu eliminieren, insbesondere das GFR-Screening bei eingeschränkter Nierenfunktion. Dennoch sollten wir nicht vergessen, dass das Risiko einer NSF insgesamt sehr gering ist, selbst bei verminderter Nierenfunktion. Demgegenüber steht der deutliche diagnostische Gewinn, welchen eine kontrastmittelverstärkte MRT bei gegebener Indikation beinhaltet. Studien zu den entstandenen Nachteilen durch Nichtverabreichung von GBCAs sind derzeit nicht verfügbar.

Gadolinium-Retention im Gehirn

Der erste Report zur Retention von Gadolinium im Gehirn geht auf Kanda und Kollegen zurück, welche 2014 T1-Hyperintensitäten in Globus pallidus und Nucleus dentatus nach Mehrfachgaben der GBCA Gadodiamid und Gadopentetat entdeckten [6]. Radbruch et al. berichteten im darauffolgenden Jahr, dass diese Signalalterationen in Globus pallidus und Nucleus dentatus nach Verabreichung mehrerer Injektionen von Gadobutrol nicht zu erfassen waren [24]. In mehreren Arbeiten war daraufhin nachweisbar, dass es zu T1w-hyperintensem Signal in diesen Kerngebieten nach Verabreichung linearer Kontrastmittel (z. B. Gadopentetat, Gadobenat und Gadodiamid), nicht jedoch nach Applikation makrozyklischer Agenzien (wie Gadobutrol, Gadoteridol und Gadoterat) kommt [25]. Auch nach 20 und mehr Gadoterat- bzw. Gadobutrol-Verabreichungen in einem Kollektiv von Gliom-Patienten waren keine T1-Signalalterationen im Nucleus dentatus zu erfassen [26].

Korrespondierend maß McDonald mittels massenspektroskopischer Analyse in Gehirnen verstorbener Patienten nach mindestens 4 Injektionen von Gadodiamid die Gewebekonzentration von Gadolinium in Pons (Median 0,3 µg Gd/g Gewebe; Range 0,1–0,6), Thalamus (Median 0,5 µg Gd/g Gewebe; Range 0,2–1,6), Globus pallidus (Median 1,7 µg Gd/g Gewebe; Range 0,6–4,4) und Nucleus dentatus (Median 6,6 µg Gd/g Gewebe; Range 1,6–18,6), wobei die gemessene T1-Signalintensität nicht mit der absoluten Gewebekonzentration von Gadolinium korrelierte [27]. Im Vergleich massenspektroskopisch ermittelter Gewebekonzentrationen von Gadolinium im Gehirn unterschiedlicher Präparate gelang es Murata und Kollegen nachzuweisen, dass lineare Kontrastmittel deutlich höhere Gadolinium-Gewebekonzentrationen im Globus pallidus verursachten als Makrozyklen [28]. Neben der Gadolinium-Retention in den genannten Kerngebieten ist auch der zerebrale Kortex betroffen, da dort nach Mehrfachgaben von linearen Kontrastmitteln ebenfalls Gadolinium mittels Massenspektroskopie nachgewiesen wurde [29].



► **Abb. 3** Metaanalyse bei Patienten mit nephrogener systemischer Fibrose (NSF) von Attari et al. (Radiology 2019). **A** Eingesetztes Kontrastmittel (405 Patienten): Gadodiamid (Omniscan), Gadoversetamid (OptiMARK), Gadopentetat (Magnevist), Gadobutrol (Gadovist), Gadoterat (Dotarem), Gadobenat (MultiHance) und andere. **B** Symptomatik (418 Patienten). **C** Klinische Manifestation im Verlauf (341 Patienten). Abbildungen vereinfacht nach Attari et al. (Radiology 2019).

Neben der Ermittlung von Gadolinium-Konzentrationen *ex vivo* lag der Fokus auf MR-Messtechniken, um Gadolinium-Retentionen *in vivo* standardisiert zu erfassen [30, 31]. In der Mehrzahl der Studien wurden die Signalintensitäten in T1-gewichteten Sequenzen gemessen und in Relation gesetzt (Verhältnis Nucleus dentatus zu Pons und Globus pallidus zu Thalamus). In den letzten Jahren wurden zusätzlich absolute Messungen von T1-Relaxationszeiten in Mapping-Techniken angewendet. Dies hat den Vorteil, dass keine Referenzgewebe (v. a. Thalamus und Pons) einbezogen werden müssen, da diese, wie in der o. g. Studie von Murata gezeigt, selbst Gadolinium enthalten und somit als Divisoren nur bedingt geeignet sind [28].

In einer retrospektiven Studie ermittelten Kang und Kollegen signifikant erniedrigte T1-Relaxationszeiten des Globus pallidus nach mehreren Gaben von Gadobutrol, wobei die T1-Relaxationszeit unabhängig mit der Anzahl von Gadobutrol-Injektionen assoziiert war [32]. Dagegen berichteten Deike-Hoffmann et al., dass es in einer retrospektiven Analyse nach Gadobutrol-Mehrfachgaben weder in Globus pallidus noch in anderen Kerngebieten zu einer Veränderung der T1-Relaxationszeit kam [33]. In einer prospektiven Studie mit 220 Individuen, welche keine Hirnpathologien im MRT aufwiesen, kam es – analog zur o. g. Studie von Kang et al. – im Globus pallidus zu einer signifikanten Verkürzung der T1-Relaxationszeiten nach Gadobutrol-Mehrfachgaben, wobei die Anzahl der Gadobutrol-Gaben mit der T1-Relaxationszeit invers korrelierte, als mögliches Korrelat zur Gd-Retention in diesem Kerngebiet [34]. Korrespondierend zu diesen Ergebnissen berichtet Choi et al. in einer aktuellen Arbeit über quantitativ erfassbare Suszeptibilitäten (Quantitative Susceptibility Mapping, QSM) im Globus pallidus nach Mehrfachgaben von Gadobutrol, wobei die magnetische Suszeptibilität in diesem Kern mit der Anzahl der

Gadobutrol-Injektionen korrelierte [35]. Ein visuelles Korrelat der verkürzten T1-Relaxationszeiten oder magnetischen Suszeptibilität nach Gadobutrol war in Patienten dieser Studien im T1-gewichteten Bild nicht nachweisbar [34, 35].

Die Ursache eines visuellen Nachweises von retiniertem Gadolinium auf nativen MRT-Bildern des Gehirns nach wiederholter Verabreichung von linearen, nicht aber von makrozyklischen Kontrastmitteln liegt insbesondere in der chemischen Verbindung begründet, in welcher das Gadolinium vorliegt [36, 37]. Frenzel und Kollegen beschreiben, dass Gadolinium entweder in löslicher Form kleinmolekular (z. B. als intaktes GBCA), löslich gebunden an Makromoleküle oder als nichtlösliche Form vorliegt [38]. Für die Retention von Gadolinium scheinen die letzten beiden Formen verantwortlich zu sein. Nach einem Herauslösen des Gadoliniums aus linearen GBCA kommt es zur Bindung an Makromoleküle [38], wobei diese makromolekularen Verbindungen aufgrund der hohen Relaxivität für die Hyperintensität auf T1-gewichteten Bildern verantwortlich sind [39].

Aus diesen Erkenntnissen der Gadolinium-Retention im Gehirn resultieren viele Fragen, die gegenwärtig untersucht werden. Diese beschäftigen sich damit, wie Gadolinium Zugang zu erkranktem und vor allem gesundem Hirngewebe erhält und wie Gadolinium das Hirngewebe wieder verlässt [40]. Hierbei spielen offensichtlich perivaskuläre Räume, wie periarterielle und pial-gliale Pfade (das sogenannte glymphatische System), eine wesentliche Rolle [41]. Bezüglich der Eliminierung scheint komplexiertes Gadolinium im intakten GBCA das Gehirn einfacher zu verlassen, um anschließend ausgeschieden zu werden, als aus dem Chelator herausgelöstes [42].

Neben der Retention von Gadolinium im Gehirn sind aktuell weitere Organe im Fokus, in welchen Gadolinium retiniert bzw.

abgelagert wird, wie Knochen, Haut und Nervensystem [43–45]. Die Ablagerung von Gadolinium in anderen Organen wurde deutlich vor der Gehirnretention beschrieben, z. B. in der Haut durch die Pathogenese der NSF, aber auch im Knochen [46, 47]. Die absoluten Konzentrationen von Gadolinium waren dabei in Haut und Knochen deutlich höher als im Gehirn [48]. Auch in peripheren Nerven und dem Rückenmark waren nach Verabreichung von linearen GBCAs im Tierversuch höhere Gadolinium-Konzentrationen als im Gehirn bestimmt worden, wobei das gemessene Gadolinium nach Injektion von Makrozyklen in diesen Lokalisationen insgesamt geringer nachgewiesen wurde [49]. In einer weiteren tierexperimentellen Studie von Radbruch und Kollegen gelang es, Hinweise auf eine GBCA-induzierte Neuropathie zu beschreiben, insbesondere nach Applikation von linearen GBCA [50].

Bezüglich der Studien zu den klinischen Korrelaten von Gadolinium-Retention im Gehirn ist die Studienlage eingeschränkt. Bei Patienten mit Multipler Sklerose wurden nach Verabreichung von linearen und makrozyklischen Kontrastmitteln eine veränderte Informationsverarbeitung und ein reduzierter Sprachfluss beobachtet [51]. In einer Studie mit einem Patientenkollektiv ohne bekannte zerebrale Pathologie wurden dagegen keine neurologischen Korrelate mittels neurologischer bzw. neurokognitiver Analysen und funktioneller MRT festgestellt [52]. Hierbei wurden Patienten mit M. Crohn und Kontrollpersonen eingeschlossen, welche 4 und mehr Injektionen Gadodiamid erhalten hatten. Auch in weiteren Studien konnte bislang keine eindeutige Korrelation von Gadolinium-Retention und klinischen bzw. neurologischen Korrelaten gefunden werden [53–56].

Entgegen der Studienlage wurde in Einzelfällen von einer diffusen Symptomatik nach Verabreichung von GBCA berichtet, welche als Gadolinium Deposition Disease (GDD) bezeichnet wurde [57, 58]. Dabei berichten Betroffene von multilokulären Schmerzen, vorwiegend zerebral und ossär, wobei sich die Symptomatik mit den beschriebenen Beschwerden der NSF überschneiden, wie bei der Angabe von Hautverdickungen [58]. Als mögliche Therapie der GDD wurde eine Therapie mit intravenös verabreichtem Kalzium oder Zink-Trisodiumpentetat vorgeschlagen, wobei von einer erhöhten Gadolinium-Konzentration im Urin berichtet wurde im Sinne eines Einfangens von retiniertem Gadolinium. Da bislang kein eindeutiger wissenschaftlicher Nachweis der Existenz einer GDD vorliegt, wird vor dem unkritischen Einsatz der Chelator-Therapie gewarnt, da mögliche unerwünschte Wirkungen dieses Vorgehens auftreten könnten [59]. Dieser Meinung schließt sich das BfArM an, welches die GDD nicht als Krankheitsentität anerkennt und somit auch keine therapeutische Intervention empfiehlt (https://www.bfarm.de/SharedDocs/Risikoinformationen/Pharmakovigilanz/DE/RV_STP/g-l/gadolinium-kernspin-neu.html).

Alternative Techniken

Alternative intravenöse MR-Kontrastmittel ohne Gadolinium sind derzeit nicht für die Routinebildgebung zugelassen. Aufgrund der superparamagnetischen Eigenschaften von Eisen werden partikelförmige Eisenverbindungen seit über 20 Jahren in der Kernspintomografie eingesetzt. Die Arbeitsgruppe um Weissleder berichtete

2003 über die Verwendung von Eisenoxidnanopartikeln zur Diagnostik von Lymphknotenmetastasen bei Patienten mit Prostatakarzinom, welche jedoch eine 2-zeitige Untersuchung im Abstand von 24 Stunden erforderte [60]. Mit dieser Technik konnten aufgrund der Aufnahme von Eisenoxidnanopartikeln in nicht tumorbefallenem Lymphknotengewebe und dem daraus resultierenden Signalabfall metastatische Absiedelungen in Lymphknoten bei fehlendem Signalabfall mit hoher Sensitivität detektiert werden. In aktuellen Studien werden Eisenpräparate wie Ferumoxylol im MRT eingesetzt, wobei es sich um Off-Label-Gebrauch handelt, da bislang nur eine Zulassung dieses Medikaments in den USA und Europa für die Behandlung der Eisenmangelanämie vorliegt. In einer multizentrischen Studie zur Verwendung von Ferumoxylol in der MRT wurde kürzlich berichtet, dass die Verbindung gut toleriert und somit ein gutes Sicherheitsprofil attestiert wurde. Dabei erhielten 3215 Patienten insgesamt 4240 Ferumoxylol-Injektionen (1–11 mg/kg), wobei 83 unerwünschte Wirkungen (1,9%) berichtet wurden, wovon 75 mild und 8 moderat waren [61]. Bezüglich der Indikation eignet sich dieses Kontrastmittel insbesondere zur Gefäßdarstellung, da Ferumoxylol bis zu 15 Stunden nach Verabreichung primär intravaskulär verbleibt, ab einem Tag nach Injektion von Makrophagen aufgenommen und ab 15 Tagen *post injectionem* in den Eisenspeicher des Körpers überführt wird.

Aufgrund von verbesserten nativen Bildgebungstechniken, wie beispielsweise der diffusionsgewichteten Bildgebung, gelang es in den letzten Jahren, bei vielen Indikationen auf die intravenöse Verabreichung von Kontrastmitteln zu verzichten, ohne diagnostische Kompromisse einzugehen. Beispielsweise werden bei Kindern zunehmend kontrastmittelfreie Techniken zur Abdomen-MRT eingesetzt oder in der Neuroradiologie verstärkt Techniken wie Arterial Spin Labeling (ASL), Time of Flight (TOF), suszeptibilitätsgewichtete Bildgebung (SWI), Phasenkontrast-Bildgebung oder MR-Spektroskopie propagiert [62, 63].

Schlussfolgerung

Was haben wir Radiologen aus den bisherigen Erfahrungen mit Gadolinium-haltigen Produkten gelernt? Eine ganze Menge. Allem voran, dass mit GBCA-Präparaten zur nichtinvasiven MR-Bildgebung Kontrastmittel zur Verfügung stehen, die ein hervorragendes Risikoprofil bei einer sehr geringen Anzahl unerwünschter Wirkungen beinhalten. Bei einer Inzidenz schwerer allergischer Reaktionen unter 1 auf 10 000 Injektionen stehen uns hervorragende Präparate zur Verfügung. Zudem können durch das Bereithalten von Notfallmedikamenten und Notfallmaßnahmen unerwünschte Reaktionen suffizient behandelt werden. Zum anderen haben wir gelernt, dass durch das richtige Management, wie die Umsetzung der Richtlinien zur Verwendung von GBCA durch nationale und internationale Institute wie das BfArM in Deutschland, die NSF nahezu eliminiert werden konnte. Zuletzt wird auch das Vorhandensein von Gadolinium-Retentionen im Gehirn zunehmend weniger kritisch diskutiert. Erreicht werden konnte das durch einen weitgehenden Verzicht auf lineare Kontrastmittel und die Erkenntnis, dass es durch makrozyklische Präparate nur zu minimalen Retentionen im Gehirn kommt. Beruhigt wurde die

Debatte um die Gadolinium-Retention auch dadurch, dass bis heute kein eindeutig klinisches Korrelat dieser Retention nachweisbar ist, auch nach multiplen Gaben von linearen Kontrastmitteln.

Vor dem Hintergrund des großen klinischen Mehrwerts durch Gadolinium-haltige Kontrastmittel ist deren Einsatz weiterhin zweifellos gerechtfertigt. Trotzdem ist es Aufgabe der Radiologen, die Indikation der Kontrastmittelgabe individuell zu prüfen und zu erwägen, ob durch native MR-Techniken wie beispielsweise die diffusionsgewichtete Bildgebung eine vergleichbare Aussage getroffen werden kann. Ein gleichwertiger Ersatz der GBCA durch andere Präparate ist aktuell nicht möglich, eine Alternative in Teilbereichen – z. B. in der MR-Angiografie durch Eisenoxidnanopartikel – befindet sich in der Erprobung.

Interessenkonflikt

Die Autorinnen/Autoren geben an, dass kein Interessenkonflikt besteht.

Literatur

- [1] Frenzel T, Lengsfeld P, Schirmer H et al. Stability of gadolinium-based magnetic resonance imaging contrast agents in human serum at 37 degrees C. *Invest Radiol* 2008; 43: 817–828. doi:10.1097/RLI.0b013e3181852171
- [2] Idee JM, Port M, Robic C et al. Role of thermodynamic and kinetic parameters in gadolinium chelate stability. *J Magn Reson Imaging* 2009; 30: 1249–1258. doi:10.1002/jmri.21967
- [3] Matsumura T, Hayakawa M, Shimada F et al. Safety of gadopentetate dimeglumine after 120 million administrations over 25 years of clinical use. *Magn Reson Med Sci* 2013; 12: 297–304. doi:10.2463/mrms.2013-0020
- [4] Ramalho M, Ramalho J. Gadolinium-Based Contrast Agents: Associated Adverse Reactions. *Magn Reson Imaging Clin N Am* 2017; 25: 755–764. doi:10.1016/j.mric.2017.06.006
- [5] Grobner T. Gadolinium – a specific trigger for the development of nephrogenic fibrosing dermopathy and nephrogenic systemic fibrosis? *Nephrol Dial Transplant* 2006; 21: 1104–1108. doi:10.1093/ndt/gfk062
- [6] Kanda T, Ishii K, Kawaguchi H et al. High signal intensity in the dentate nucleus and globus pallidus on unenhanced T1-weighted MR images: relationship with increasing cumulative dose of a gadolinium-based contrast material. *Radiology* 2014; 270: 834–841. doi:10.1148/radiol.13131669
- [7] Costello JR, Kalb B, Martin DR. Incidence and Risk Factors for Gadolinium-Based Contrast Agent Immediate Reactions. *Top Magn Reson Imaging* 2016; 25: 257–263. doi:10.1097/RMR.000000000000109
- [8] Fok JS, Smith WB. Hypersensitivity reactions to gadolinium-based contrast agents. *Curr Opin Allergy Clin Immunol* 2017; 17: 241–246. doi:10.1097/ACI.0000000000000371
- [9] Tasker F, Fleming H, McNeill G et al. Contrast media and cutaneous reactions. Part 2: Delayed hypersensitivity reactions to iodinated contrast media. *Clin Exp Dermatol* 2019; 44: 844–860. doi:10.1111/ced.13991
- [10] Dillman JR, Trout AT, Davenport MS. Allergic-like contrast media reaction management in children. *Pediatr Radiol* 2018; 48: 1688–1694. doi:10.1007/s00247-018-4241-6
- [11] Radiology ESofU. ESUR Guidelines on Contrast Agents 2020.
- [12] Radiology ACo. ACR Manual on contrast media 2020.
- [13] Behzadi AH, Zhao Y, Farooq Z et al. Immediate Allergic Reactions to Gadolinium-based Contrast Agents: A Systematic Review and Meta-Analysis. *Radiology* 2018; 286: 471–482. doi:10.1148/radiol.2017162740
- [14] Raynaud JS, Darmon-Kern E, Lancelot E et al. Immediate Allergic Reactions to Gadolinium-based Contrast Agents. *Radiology* 2018; 286: 1094–1095. doi:10.1148/radiol.2018172414
- [15] de Kerviler E, Maravilla K, Meder JF et al. Adverse Reactions to Gadotericate Meglumine: Review of Over 25 Years of Clinical Use and More Than 50 Million Doses. *Invest Radiol* 2016; 51: 544–551. doi:10.1097/RLI.0000000000000276
- [16] Endrikat J, Vogtlaender K, Dohanish S et al. Safety of Gadobutrol: Results From 42 Clinical Phase II to IV Studies and Postmarketing Surveillance After 29 Million Applications. *Invest Radiol* 2016; 51: 537–543. doi:10.1097/RLI.0000000000000270
- [17] Shellock FG, Parker JR, Venetianer C et al. Safety of gadobenate dimeglumine (MultiHance): Summary of findings from clinical studies and postmarketing surveillance. *Invest Radiol* 2006; 41: 500–509. doi:10.1097/01.rli.0000209661.99225.c2
- [18] McDonald JS, Hunt CH, Kolbe AB et al. Acute Adverse Events Following Gadolinium-based Contrast Agent Administration: A Single-Center Retrospective Study of 281 945 Injections. *Radiology* 2019; 292: 620–627. doi:10.1148/radiol.2019182834
- [19] Uhlig J, Lucke C, Vliegthart R et al. Acute adverse events in cardiac MR imaging with gadolinium-based contrast agents: results from the European Society of Cardiovascular Radiology (ESCR) MRCT Registry in 72,839 patients. *Eur Radiol* 2019; 29: 3686–3695. doi:10.1007/s00330-019-06171-2
- [20] Cowper SE, Robin HS, Steinberg SM et al. Scleromyxedema-like cutaneous diseases in renal-dialysis patients. *Lancet* 2000; 356: 1000–1001. doi:10.1016/S0140-6736(00)02694-5
- [21] Wagner B, Drel V, Gorin Y. Pathophysiology of gadolinium-associated systemic fibrosis. *Am J Physiol Renal Physiol* 2016; 311: F1–F11. doi:10.1152/ajprenal.00166.2016
- [22] Attari H, Cao Y, Elmholt TR et al. A Systematic Review of 639 Patients with Biopsy-confirmed Nephrogenic Systemic Fibrosis. *Radiology* 2019; 292: 376–386. doi:10.1148/radiol.2019182916
- [23] Davenport MS. Virtual Elimination of Nephrogenic Systemic Fibrosis: A Medical Success Story with a Small Asterisk. *Radiology* 2019; 292: 387–389. doi:10.1148/radiol.2019191158
- [24] Radbruch A, Weberling LD, Kieslich PJ et al. Gadolinium retention in the dentate nucleus and globus pallidus is dependent on the class of contrast agent. *Radiology* 2015; 275: 783–791. doi:10.1148/radiol.2015150337
- [25] Kanda T, Matsuda M, Oba H et al. Gadolinium Deposition after Contrast-enhanced MR Imaging. *Radiology* 2015; 277: 924–925. doi:10.1148/radiol.2015150697
- [26] Radbruch A, Haase R, Kieslich PJ et al. No Signal Intensity Increase in the Dentate Nucleus on Unenhanced T1-weighted MR Images after More than 20 Serial Injections of Macrocytic Gadolinium-based Contrast Agents. *Radiology* 2017; 282: 699–707. doi:10.1148/radiol.2016162241
- [27] McDonald RJ, McDonald JS, Kallmes DF et al. Intracranial Gadolinium Deposition after Contrast-enhanced MR Imaging. *Radiology* 2015; 275: 772–782. doi:10.1148/radiol.15150025
- [28] Murata N, Gonzalez-Cuyar LF, Murata K et al. Macrocytic and Other Non-Group 1 Gadolinium Contrast Agents Deposit Low Levels of Gadolinium in Brain and Bone Tissue: Preliminary Results From 9 Patients With Normal Renal Function. *Invest Radiol* 2016; 51: 447–453. doi:10.1097/RLI.0000000000000252
- [29] Minaeva O, Hua N, Franz ES et al. Nonhomogeneous Gadolinium Retention in the Cerebral Cortex after Intravenous Administration of Gadolinium-based Contrast Agent in Rats and Humans. *Radiology* 2020; 294: 377–385. doi:10.1148/radiol.2019190461

- [30] Quattrocchi CC, Ramalho J, van der Molen AJ et al. Standardized assessment of the signal intensity increase on unenhanced T1-weighted images in the brain: the European Gadolinium Retention Evaluation Consortium (GREC) Task Force position statement. *Eur Radiol* 2019; 29: 3959–3967. doi:10.1007/s00330-018-5803-6
- [31] Saake M, Hepp T, Schmidle A et al. Influence of Artifact Corrections on MRI Signal Intensity Ratios for Assessment of Gadolinium Brain Retention. *Acad Radiol* 2020; 27: 744–749. doi:10.1016/j.acra.2019.07.013
- [32] Kang KM, Choi SH, Hwang M et al. T1 Shortening in the Globus Pallidus after Multiple Administrations of Gadobutrol: Assessment with a Multi-dynamic Multiecho Sequence. *Radiology* 2018; 287: 258–266. doi:10.1148/radiol.2017162852
- [33] Deike-Hofmann K, Reuter J, Haase R et al. No Changes in T1 Relaxometry After a Mean of 11 Administrations of Gadobutrol. *Invest Radiol* 2020; 55: 381–386. doi:10.1097/RLI.0000000000000650
- [34] Saake M, Schmidle A, Kopp M et al. MRI Brain Signal Intensity and Relaxation Times in Individuals with Prior Exposure to Gadobutrol. *Radiology* 2019; 290: 659–668. doi:10.1148/radiol.2018181927
- [35] Choi Y, Jang J, Kim J et al. MRI and Quantitative Magnetic Susceptibility Maps of the Brain after Serial Administrations of Gadobutrol: A Longitudinal Follow-up Study. *Radiology* 2020; 297: 143–150. doi:10.1148/radiol.2020192579
- [36] Gulani V, Calamante F, Shellock FG et al. Chelated or dechelated gadolinium deposition – Authors' reply. *Lancet Neurol* 2017; 16: 955–956. doi:10.1016/S1474-4422(17)30365-4
- [37] Gulani V, Calamante F, Shellock FG et al. Gadolinium deposition in the brain: summary of evidence and recommendations. *Lancet Neurol* 2017; 16: 564–570. doi:10.1016/S1474-4422(17)30158-8
- [38] Frenzel T, Apte C, Jost G et al. Quantification and Assessment of the Chemical Form of Residual Gadolinium in the Brain After Repeated Administration of Gadolinium-Based Contrast Agents: Comparative Study in Rats. *Invest Radiol* 2017; 52: 396–404. doi:10.1097/RLI.0000000000000352
- [39] Radbruch A, Roberts DR, Clement O et al. Chelated or dechelated gadolinium deposition. *Lancet Neurol* 2017; 16: 955. doi:10.1016/S1474-4422(17)30364-2
- [40] Rasschaert M, Weller RO, Schroeder JA et al. Retention of Gadolinium in Brain Parenchyma: Pathways for Speciation, Access, and Distribution. A Critical Review. *J Magn Reson Imaging* 2020. doi:10.1002/jmri.27124
- [41] McKnight CD, Rouleau RM, Donahue MJ et al. The Regulation of Cerebral Spinal Fluid Flow and Its Relevance to the Glymphatic System. *Curr Neurol Neurosci Rep* 2020; 20: 58. doi:10.1007/s11910-020-01077-9
- [42] Robert P, Fingerhut S, Factor C et al. One-year Retention of Gadolinium in the Brain: Comparison of Gadodiamide and Gadoterate Meglumine in a Rodent Model. *Radiology* 2018; 288: 424–433. doi:10.1148/radiol.2018172746
- [43] Lord ML, Chettle DR, Grafe JL et al. Observed Deposition of Gadolinium in Bone Using a New Noninvasive in Vivo Biomedical Device: Results of a Small Pilot Feasibility Study. *Radiology* 2018; 287: 96–103. doi:10.1148/radiol.2017171161
- [44] Radbruch A. The Gadolinium Deposition Debate and the Streetlight Effect: Should We Really Focus on the Brain? *Radiology* 2020; 297: 417–418. doi:10.1148/radiol.2020203143
- [45] Williams S. Open Letter to FDA, Radiologists & Researchers 2020.
- [46] Gibby WA, Gibby KA, Gibby WA. Comparison of Gd DTPA-BMA (Omniscan) versus Gd HP-DO3A (ProHance) retention in human bone tissue by inductively coupled plasma atomic emission spectroscopy. *Invest Radiol* 2004; 39: 138–142. doi:10.1097/01.rli.0000112789.57341.01
- [47] Tweedle MF, Wedeking P, Kumar K. Biodistribution of radiolabeled, formulated gadopentetate, gadoteridol, gadoterate, and gadodiamide in mice and rats. *Invest Radiol* 1995; 30: 372–380. doi:10.1097/00004424-199506000-00008
- [48] Fretellier N, Granottier A, Rasschaert M et al. Does Age Interfere With Gadolinium Toxicity and Presence in Brain and Bone Tissues?: A Comparative Gadoterate Versus Gadodiamide Study in Juvenile and Adult Rats. *Invest Radiol* 2019; 54: 61–71. doi:10.1097/RLI.0000000000000517
- [49] Alkhunizi SM, Fakhoury M, Abou-Kheir W et al. Gadolinium Retention in the Central and Peripheral Nervous System: Implications for Pain, Cognition, and Neurogenesis. *Radiology* 2020; 297: 407–416. doi:10.1148/radiol.2020192645
- [50] Radbruch A, Richter H, Bucker P et al. Is Small Fiber Neuropathy Induced by Gadolinium-Based Contrast Agents? *Invest Radiol* 2020; 55: 473–480. doi:10.1097/RLI.0000000000000677
- [51] Forslin Y, Martola J, Bergendal A et al. Gadolinium Retention in the Brain: An MRI Relaxometry Study of Linear and Macrocytic Gadolinium-Based Contrast Agents in Multiple Sclerosis. *AJNR Am J Neuroradiol* 2019; 40: 1265–1273. doi:10.3174/ajnr.A6112
- [52] Mallio CA, Piervincenzi C, Gianolio E et al. Absence of dentate nucleus resting-state functional connectivity changes in nonneurological patients with gadolinium-related hyperintensity on T1-weighted images. *J Magn Reson Imaging* 2019; 50: 445–455. doi:10.1002/jmri.26669
- [53] Chehabeddine L, Al Saleh T, Baalbaki M et al. Cumulative administrations of gadolinium-based contrast agents: risks of accumulation and toxicity of linear vs macrocyclic agents. *Crit Rev Toxicol* 2019; 49: 262–279. doi:10.1080/10408444.2019.1592109
- [54] Mallio CA, Piervincenzi C, Carducci F et al. Within-network brain connectivity in Crohn's disease patients with gadolinium deposition in the cerebellum. *Neuroradiology* 2020; 62: 833–841. doi:10.1007/s00234-020-02415-x
- [55] McDonald JS, McDonald RJ. MR Imaging Safety Considerations of Gadolinium-Based Contrast Agents: Gadolinium Retention and Nephrogenic Systemic Fibrosis. *Magn Reson Imaging Clin N Am* 2020; 28: 497–507. doi:10.1016/j.mric.2020.06.001
- [56] Smith TE, Steven A, Bagert BA. Gadolinium Deposition in Neurology Clinical Practice. *Ochsner J* 2019; 19: 17–25. doi:10.31486/toj.18.0111
- [57] Ramalho J, Ramalho M, Jay M et al. Gadolinium toxicity and treatment. *Magn Reson Imaging* 2016; 34: 1394–1398. doi:10.1016/j.mri.2016.09.005
- [58] Semelka RC, Ramalho J, Vakharia A et al. Gadolinium deposition disease: Initial description of a disease that has been around for a while. *Magn Reson Imaging* 2016; 34: 1383–1390. doi:10.1016/j.mri.2016.07.016
- [59] Layne KA, Wood DM, Dargan PI. Gadolinium-based contrast agents – what is the evidence for 'gadolinium deposition disease' and the use of chelation therapy? *Clin Toxicol (Phila)* 2020; 58: 151–160. doi:10.1080/15563650.2019.1681442
- [60] Harisinghani MG, Barentsz J, Hahn PF et al. Noninvasive detection of clinically occult lymph-node metastases in prostate cancer. *N Engl J Med* 2003; 348: 2491–2499. doi:10.1056/NEJMoa022749
- [61] Nguyen KL, Yoshida T, Kathuria-Prakash N et al. Multicenter Safety and Practice for Off-Label Diagnostic Use of Ferumoxytol in MRI. *Radiology* 2019; 293: 554–564. doi:10.1148/radiol.2019190477
- [62] Anderson MA, Harrington SG, Kozak BM et al. Strategies to Reduce the Use of Gadolinium-Based Contrast Agents for Abdominal MRI in Children. *Am J Roentgenol* 2020; 214: 1054–1064. doi:10.2214/Am J Roentgenol.19.22232
- [63] Falk Delgado A, Van Westen D, Nilsson M et al. Diagnostic value of alternative techniques to gadolinium-based contrast agents in MR neuroimaging—a comprehensive overview. *Insights Imaging* 2019; 10: 84. doi:10.1186/s13244-019-0771-1